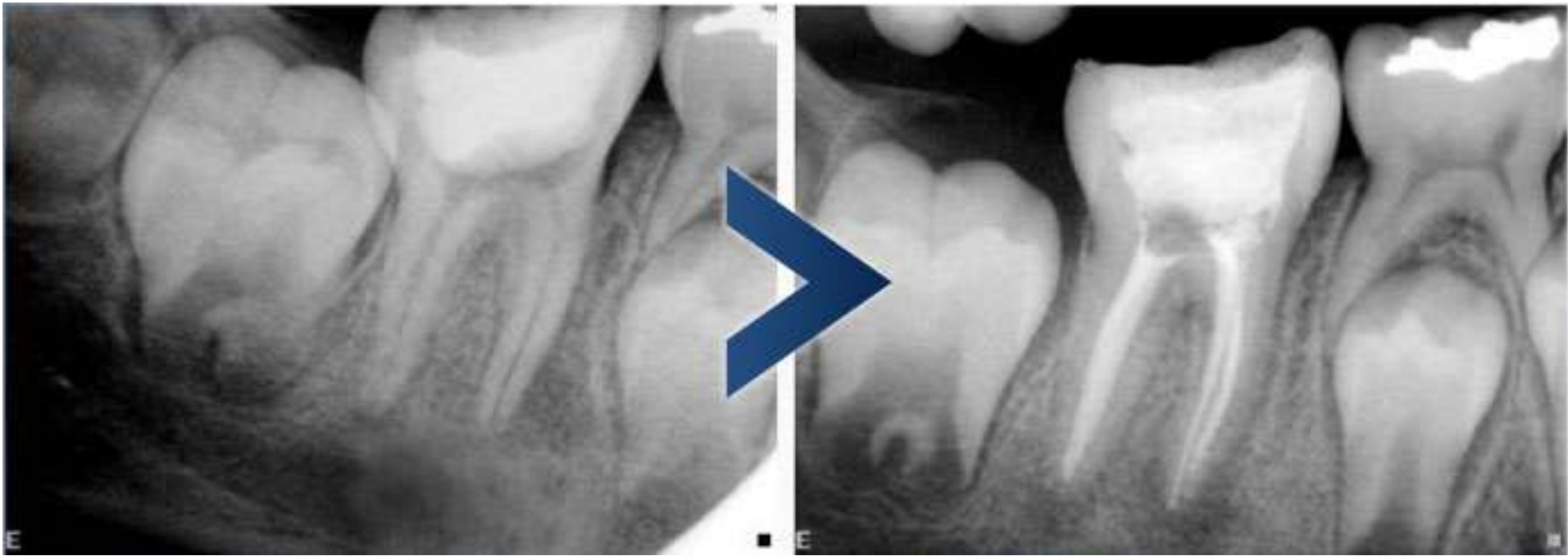


# CASOS TRATADOS

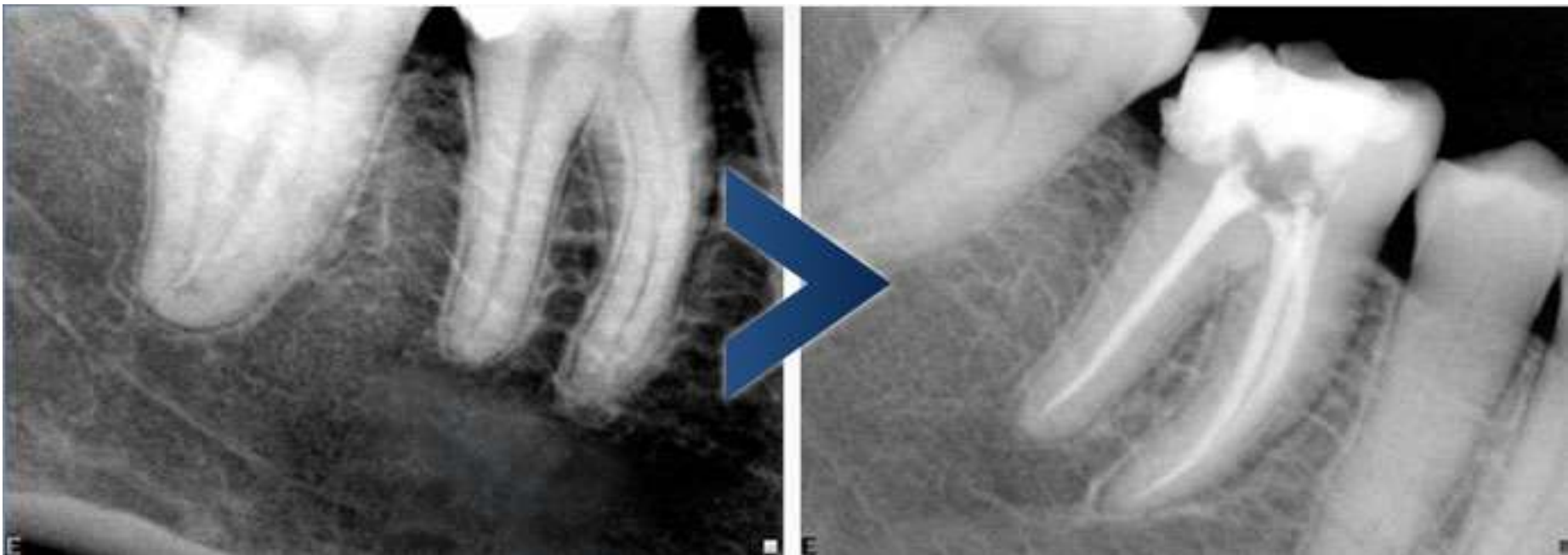Paciente femenino de 10 años

- \* Pieza 4.6 con tres conductos
- \* Absceso apical agudo
- \* Caries muy profunda derivó en valoración con prostodoncia y ortodoncia



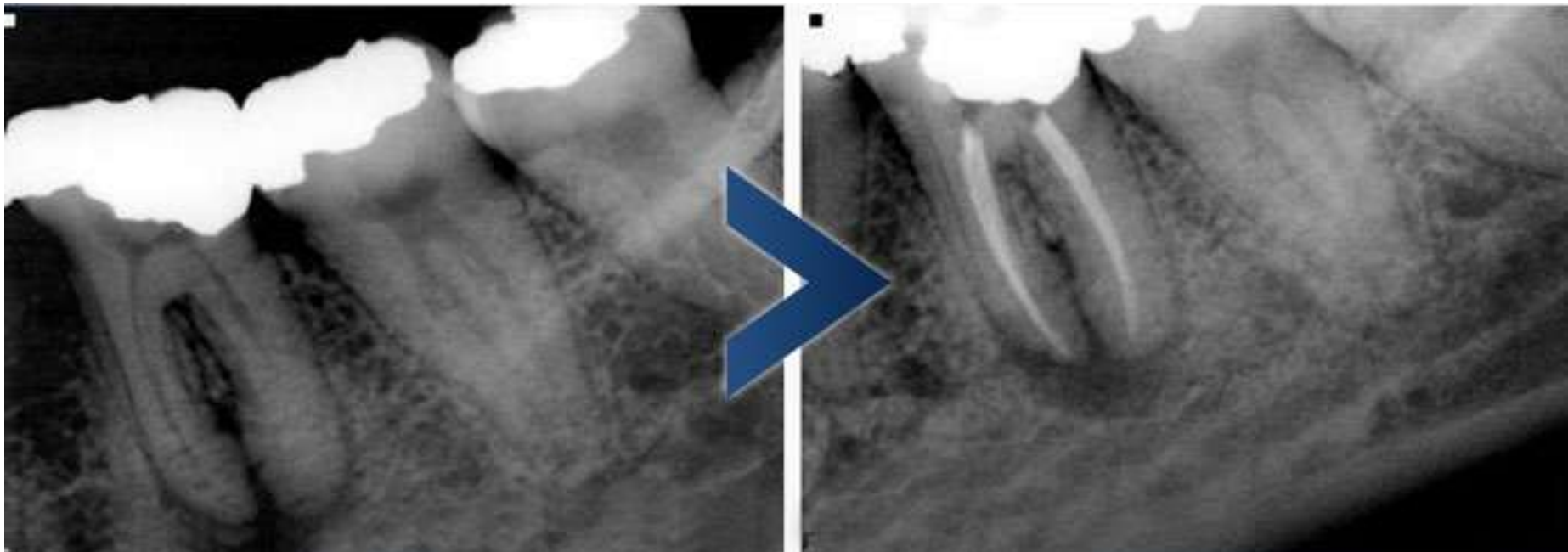
Paciente femenino de 22 años

- \* Pieza 4.6 con tres conductos
- \* Pulpitis irreversible dolorosa
- \* Caries profunda derivó en valoración de prostodoncia



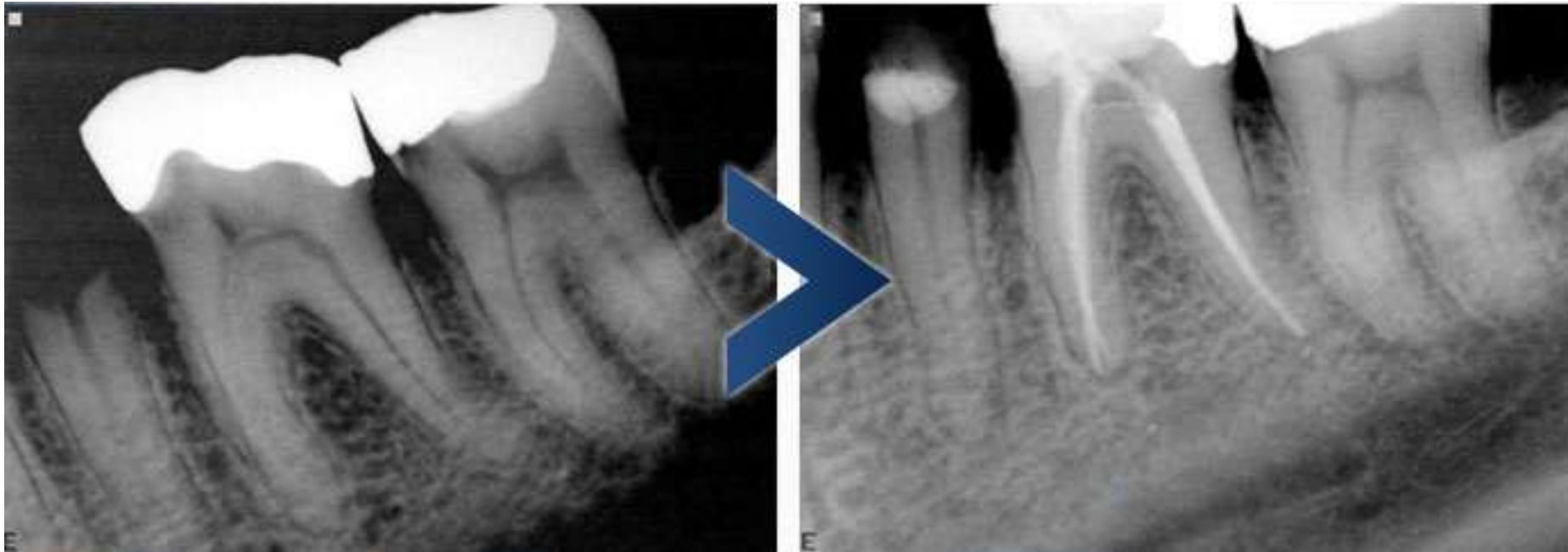Paciente femenino de 34 años

- \* Pieza 3.6 con tres conductos
- \* Peridontitis apical crónica
- \* Amalgama profunda en contacto con cuerno distal



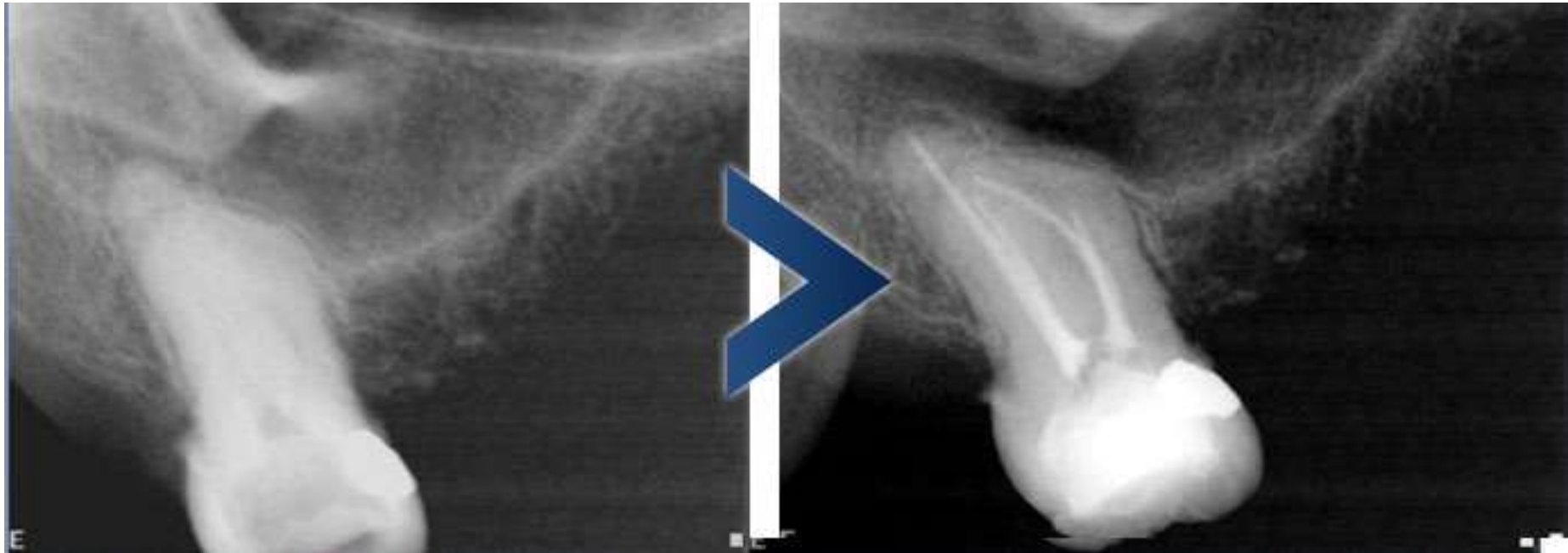Paciente femenino de 49 años

- \* Pieza 3.6 con 3 conductos
- \* Distancia de techo a piso de cámara pulpar muy reducida
- \* Pulpitis irreversible dolorosa



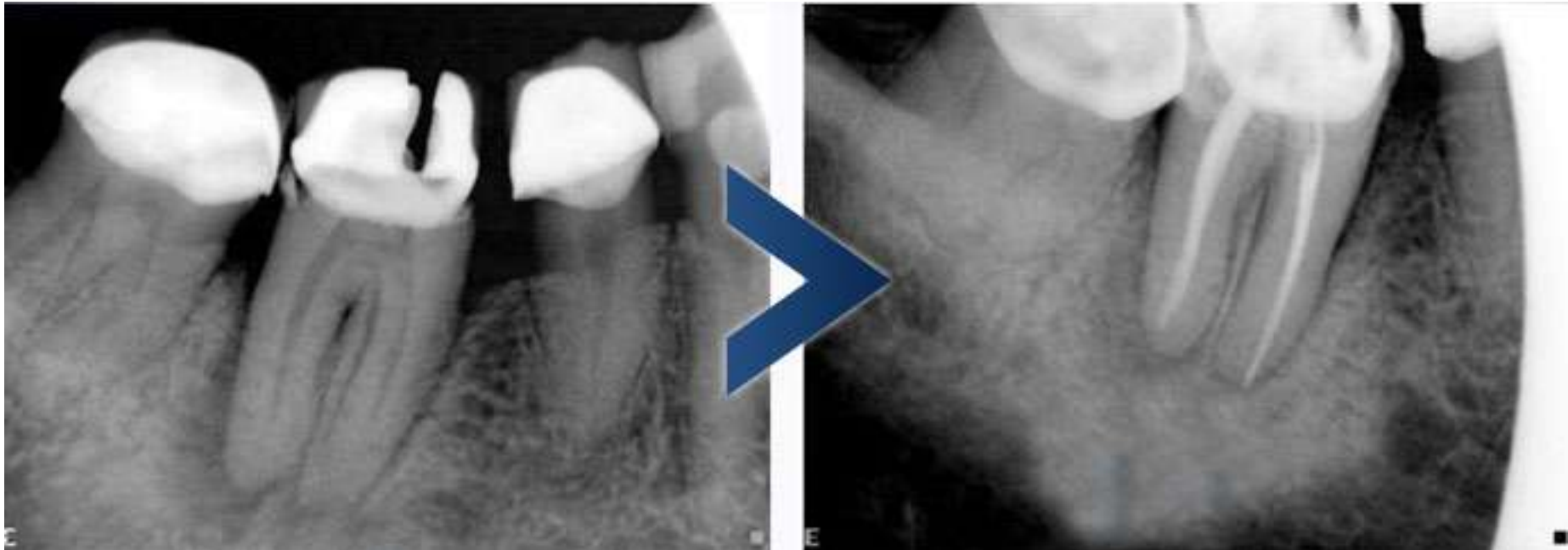Paciente femenino de 65 años

- \* Pieza 1.7 con cuatro conductos
- \* Pulpitis irreversible dolorosa
- \* Reflejo de vómito intenso, requiriendo premedicación



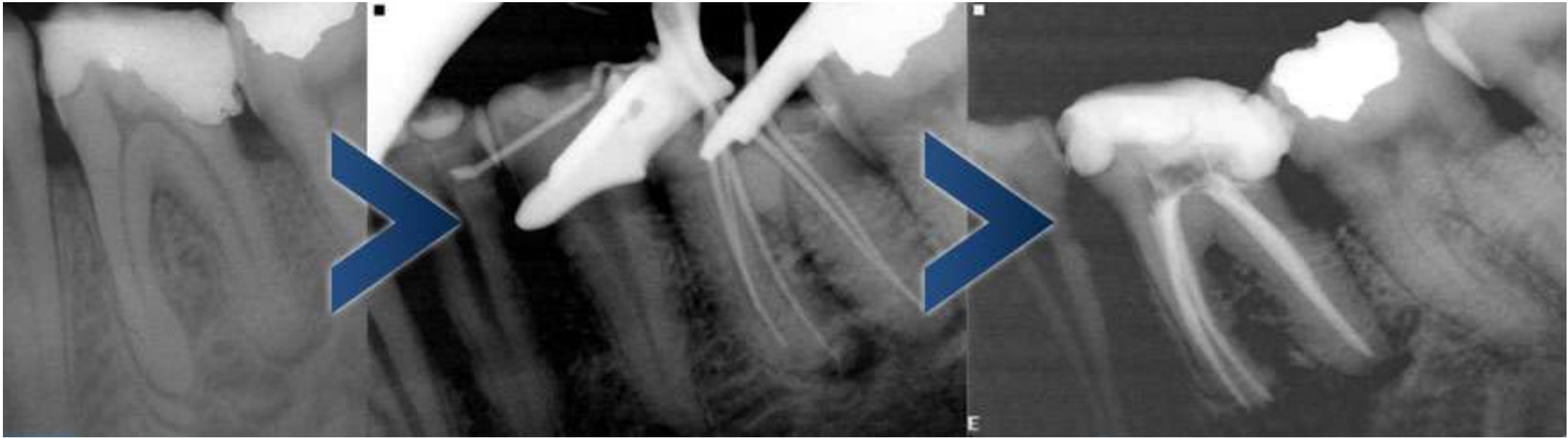
## Paciente femenino de 72 años

- \* Pieza 4.6 con dos conductos
- \* Peridontitis apical crónica
- \* Lesión endoperio
- \* Corona de porcelana
- \* Distancia de techo a piso de cámara pulpar muy reducida



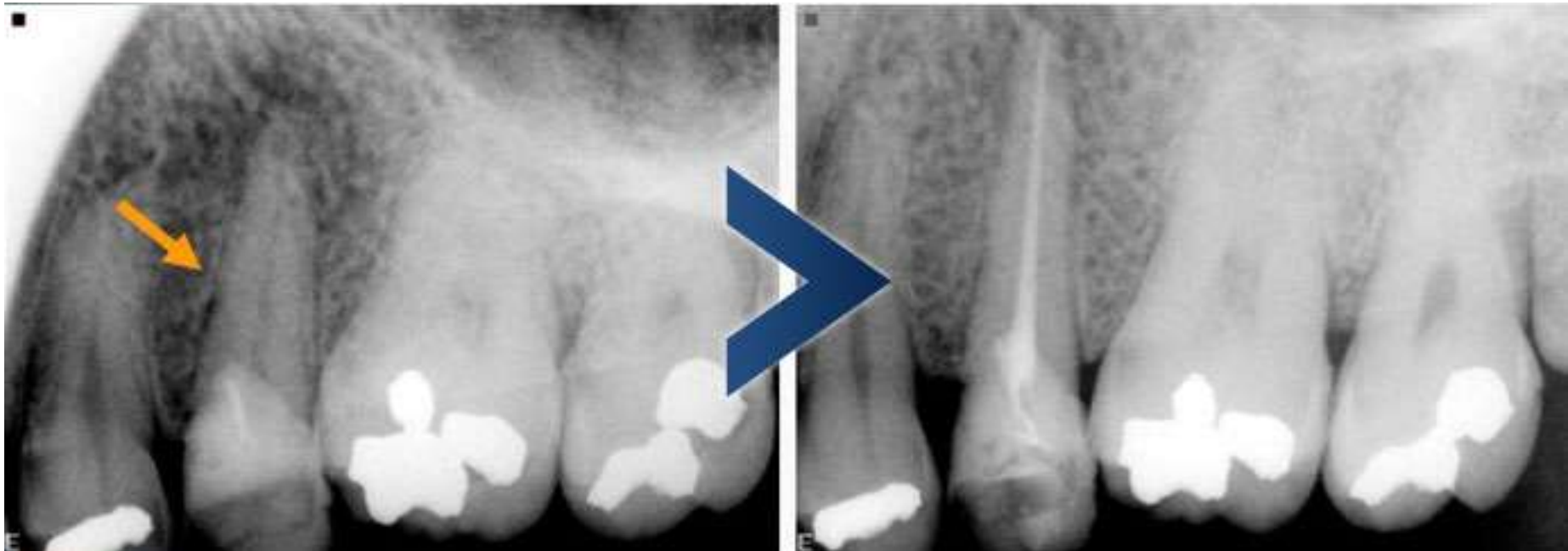Paciente masculino de 36 años

- \* Pieza 3.6 con CINCO conductos
- \* Absceso apical agudo
- \* Requiere valoración de protodoncia



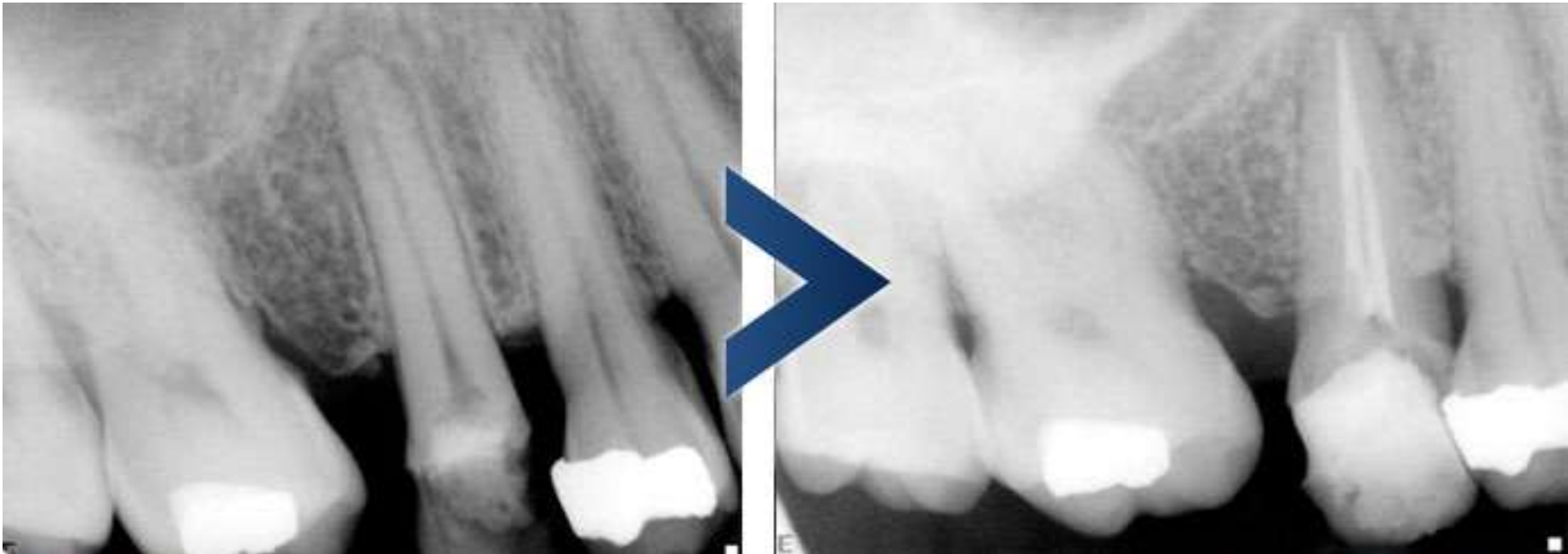
## Paciente masculino de 50 años

- \* Pieza 2.5 con un conducto
- \* Absceso apical agudo
- \* Por movilidad dental se sospecha de fractura radicular
- \* Restauración previa de resina con pin



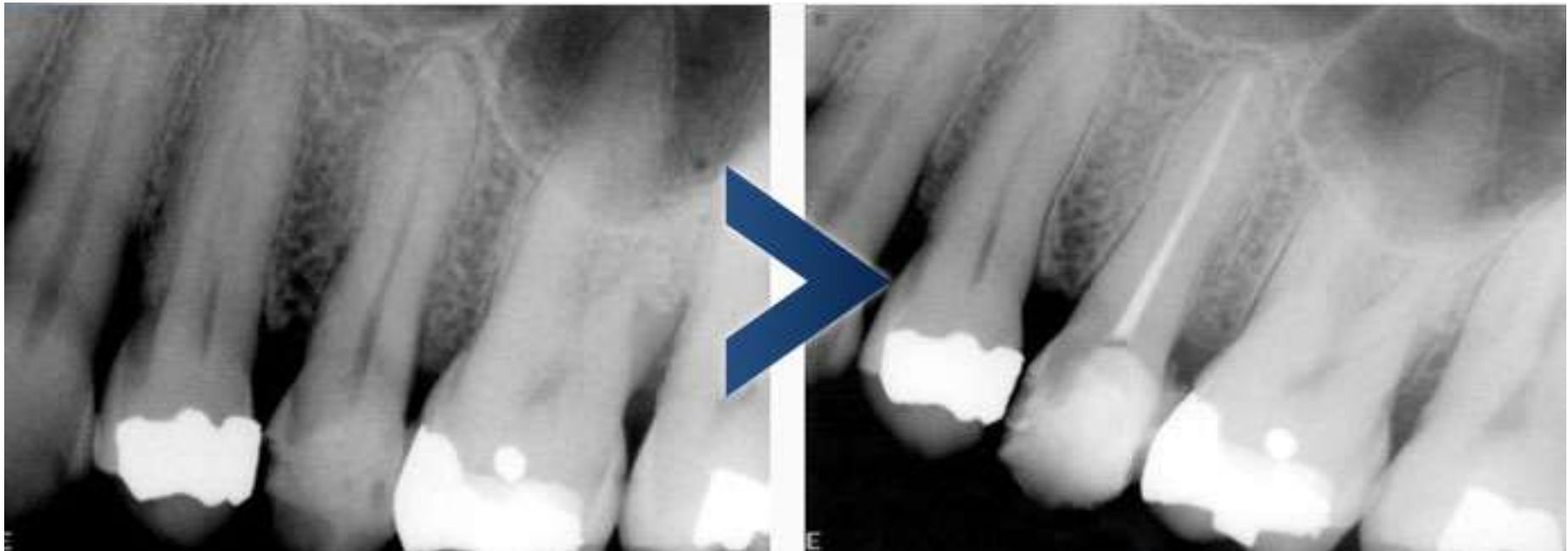Paciente masculino de 56 años

- \* Pieza 1.5 con dos conductos
- \* Tratamiento de endodoncia inconcluso



Paciente masculino de 56 años

- \* Pieza 2.5 con un conducto
- \* Pulpitis irreversible dolorosa
- \* Fractura cúspide palatina



Paciente masculino de 56 años

- \* Pieza 2.6 con tres conductos
- \* Pulpitis irreversible dolorosa
- \* Caries profunda

